

Erprobung eines neuen Therapieansatzes zur Behandlung visueller Objektagnosien: eine Einzelfallstudie

K. Karr¹, G. Kerkhoff¹, A. Kraft²

¹ Universität des Saarlandes, Klinische Neuropsychologie & Neuropsychologische Universitätsambulanz, Saarbrücken, Deutschland

² Zentrum für ambulante Neuropsychologie und Verhaltenstherapie (ZANV), Berlin, Deutschland

Zusammenfassung

Frau L, eine 72-jährige ehemalige Lehrerin, erlitt im August 2022 einen rechtshemisphärischen Posterior-Infarkt mit multiplen Läsionen in parietalen, okzipitalen und thalamischen Regionen. Dies führte unter anderem zu einer leichten visuellen Objektagnosie. Ein neu entwickeltes Therapiematerial, bestehend aus zwölf Objekterkennungsübungen mit

insgesamt circa 400 Objekten, wurde in einer viermonatigen Heimtraining-Phase mit Frau L getestet. Die Ergebnisse zeigen eine signifikante Verbesserung ihrer Objekterkennungsleistung. Diese Einzelfallstudie legt nahe, dass die Objekterkennung durch eine spezifische Therapie trainiert werden kann.

Schlüsselwörter: Visuelle Agnosie, Objekterkennung, Therapie, Rehabilitation

Einleitung

Wie im Übersichtsartikel [4] bereits erwähnt, sind Objekterkennungsdefizite nicht so selten wie bisher angenommen. Nach einem Posterior-Infarkt zeigen 65–75% der Patienten* Defizite in der Objekterkennung [10, 11]. Damit gehen entsprechende Probleme im Alltag einher. Gleichzeitig geht man davon aus, dass eine Spontanremission visueller Objektagnosien sehr selten ist [13]. Obwohl spezifische Trainings für die betroffenen Patienten daher umso bedeutender sind, wurden bisher nur wenige Methoden zur Wiederherstellung der Funktionen oder zur Kompensation der Defizite untersucht [12]. Im Zeitraum zwischen 1992 und 2017 wurden lediglich vier Untersuchungen zur Rehabilitation von visuellen Objektagnosien veröffentlicht [2]. Im Folgenden berichten wir über einen neuen Therapieansatz.

Patientenvorstellung

Frau L ist eine zum Zeitpunkt der Studie 72-jährige ehemalige Lehrerin, die im August 2022 im Alter von 70 Jahren einen rechtshemisphärischen Posterior-Infarkt erlitt. In der cMRT (**Abb. 1**) zeigten sich multiple Läsionen (parietal, okzipital, Thalamus) mit embolischem Infarktmuster.

Eine in der Akutphase durchgeführte Perimetrie ergab eine Hemianopsie nach links, welche sich zum Zeitpunkt der Erstvorstellung in unserer Universitätsambulanz im November 2022 bereits zu einer Quadrantenanopsie links oben zurückgebildet hatte. Zum Zeitpunkt des Studienbeginns hatte sich der Gesichtsfeldausfall vollständig zurückgebildet (Gesichtsfeldmessung mit dem Eye-Move-Programm [6]).

* U. a. aus Gründen der Übersichtlichkeit und besseren Lesbarkeit wird in diesem Beitrag das generische Maskulinum als geschlechtsneutrale Form verwendet. Damit sind auch ohne besondere Kennzeichnung immer alle Geschlechter gemeint.

Darüber hinaus ließ sich zum Zeitpunkt der Aufnahme eine hemianope Dyslexie feststellen, welche sich durch deutlich verlangsamtes und fehlerhaftes Lesen äußerte. Diese konnte durch eine spezifische Lesetherapie deutlich verbessert werden. Während eine leichte Verlangsamung beim Lesen auch nach der Therapie noch festzustellen war, verbesserten sich die Fehleranfälligkeit und das Textgedächtnis in den Normbereich (Saarbrücker Lesetexte, READ-Programm [5]). Auch die subjektiven Beschwerden im Bereich des Lesens und des Schreibens verbesserten sich deutlich (von 39 Punkten auf 13 Punkte im Fragebogen »Evaluation zerebraler Sehstörungen« von Kerkhoff und Garbacenkaitė).

Zudem wurden leichte visuell-räumliche und visuo-konstruktive Defizite festgestellt (Verschiebung der subjektiven Mitte nach oben (2,4°) und nach links (1,2°) in der Linienhalbierung sowie leichte Auffälligkeiten beim Nachzeichnen einfacher Figuren). Im Juni 2023 zeigten sich sowohl bei der Linienhalbierung als auch beim Nachzeichnen einfacher Figuren unauffällige Ergebnisse, was darauf hinweist, dass sich die anfänglichen visuell-räumlichen und visuo-konstruktiven Defizite nach einem entsprechenden Explorationstraining in unserer Hochschulambulanz zurückgebildet haben.

Darüber hinaus beklagte Frau L, dass Gesichter für sie »verzerrt« aussehen, wie »Picasso-Gesichter«, und

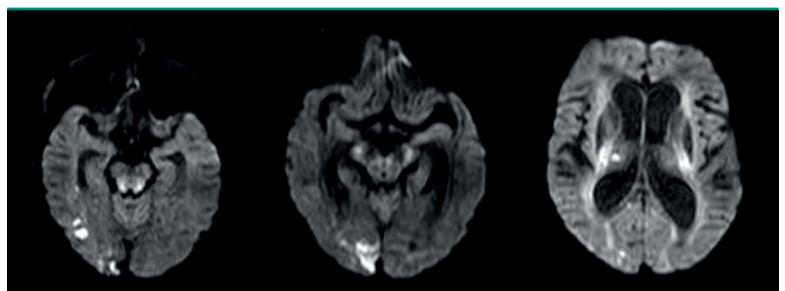


Abb. 1: cMRT von Frau L. Die rechte Hemisphäre ist jeweils links dargestellt.

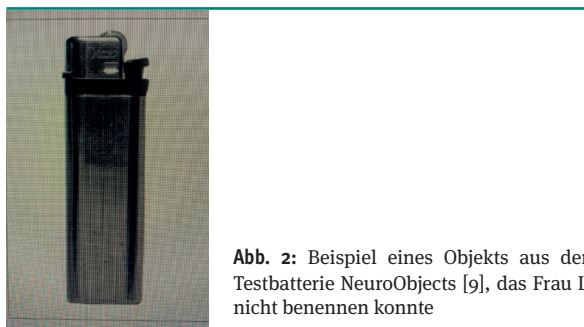

Abb. 2: Beispiel eines Objekts aus der Testbatterie NeuroObjects [9], das Frau L nicht benennen konnte

sie Bekannte nur noch an ihrem Gang oder anderen auffälligen Merkmalen identifizieren könne. Im Benton Facial Recognition Test zeigte sich mit 40 Punkten ein grenzwertiges Testergebnis, welches auf eine leicht ausgeprägte Prosopagnosie hinweist. Frau L gab nach der Testung an, dass sie die Aufgaben durch »Vergleichen einzelner Elemente« gelöst habe.

Mit der der Testbatterie NeuroObjects (Kerkhoff & Marquardt 2024 [7], www.medicalcomputing.de) ließ sich zudem eine leichte visuelle Objektagnosie feststellen (Abb. 2). Hier erreichte Frau L einen Gesamtscore von 379 von 436 Punkten, was einem Prozentrang von 15 und damit einem leicht unterdurchschnittlichen Ergebnis entspricht [11]. Im Boston Naming Test [3] benannte Frau L 57 von 60 Zeichnungen korrekt und lag damit im Normbereich. Das weist darauf hin, dass ihre Leistung in der Testbatterie NeuroObjects nicht durch eine mangelhafte Benennungsfähigkeit, sondern durch ein mangelhaftes Erkennen zu erklären ist. Die elementaren visuellen Funktionen von Frau L, wie Visus im Nahbereich und in der Ferne, Kontrastsehen und Gesichtsfeld, waren zum Zeitpunkt der Therapiestudie unauffällig und ausreichend zum Erkennen von Objekten (dezimaler Visus Nah = 0,9; Visus Fern = 0,9; Kontrastsehen unauffällig (Screening in der Testbatterie NeuroObjects [7]); Kampimetrie ohne Auslassungen im März 2023 (Programm EyeMove [6]). Eine Farberkennungsstörung lag ebenfalls nicht vor (Lanthony's desaturated 15 hue test), und es konnten auch keine visuell-räumlichen Wahrnehmungsdefizite mehr festgestellt werden (s. oben). Zudem lagen keine Hinweise auf Gedächtnis-,

Aufmerksamkeits- oder Intelligenzdefizite und auch keine Hinweise auf eine Aphasie (Screening in der Testbatterie NeuroObjects [7]) vor.

Zum Zeitpunkt des Beginns der Therapiestudie lag die Hirnschädigung von Frau L ca. 19 Monate zurück. Zudem hatte sie zu dem Zeitpunkt bereits eine intensive Lesetherapie erhalten und übte regelmäßig mit dem Programm Neuro-Vision-Training (NVT) [9].

Konzeption des neuen Therapiematerials

Das Therapiematerial wurde von uns erstellt und besteht aus 95 Explorationsvorlagen und zwölf verschiedenen Objekterkennungsübungen mit insgesamt circa 400 Objekten. Ein Auszug aus dem Therapiematerial ist in **Abbildung 3** dargestellt.

Bei der Entwicklung des Therapiematerials wurde auf die Erkenntnisse aus zwei Therapiestudien [3, 11] zurückgegriffen. Darüber hinaus wurden Erkenntnisse aus der Arbeit mit betroffenen Patienten und aus der Nutzung der Testbatterie NeuroObjects [9] in die Konzeption des Therapiematerials mit einbezogen.

Die Arbeit mit der Testbatterie NeuroObjects [9] hat ergeben, dass die Objekterkennungsleistung umso schlechter ist, je weniger Objektmerkmale ersichtlich sind, also z.B. nur ein Teil eines Objekts zu sehen ist (Subtest Incomplete Objects). Das entspricht auch den Erfahrungen der Patienten im Alltag, die ein Objekt beispielsweise nur erkennen, wenn es vollständig und aus einer gewöhnlichen Perspektive zu sehen ist. So gab Frau D an, wenn sie in ihrer Handtasche etwas bestimmtes suche, müsse sie entweder den Inhalt ihrer Tasche auf dem Tisch ausleeren, oder versuchen das Objekt in ihrer Handtasche zu »erfühlen«. Die Wahrnehmungsbedingungen in ihrer Handtasche sind nicht optimal: Es ist dunkel, die Objekte sind nur teilweise zu sehen und sie sind eventuell aus einer ungewöhnlichen Perspektive zu sehen. Dementsprechend sollte genau dieses Wahrnehmen unter schlechten Bedingungen geübt werden. Das Therapiematerial enthält daher beispielsweise Objektfotografien unter schlechter Belichtung und unvollständige Objektfotografien.




Abb. 3: Beispielhafte Darstellung von Trainingsbildschirmen des Therapiematerials der Autoren. A Übung »Ausschnitt«, B Übung »Figur-Grund-Trennung«, C Übung »Ungewöhnliche Perspektive«

Zu jedem Objekt werden verschiedene Hilfestellungen angeboten. So sollen die relevanten Bildbereiche exploriert werden, und die charakteristischen Objektmerkmale zur Erkennung genutzt werden. Zum Beispiel wird in Form von roten Pfeilen auf relevante Objektmerkmale hingewiesen. Darüber hinaus wird bei manchen Objekten die Form hervorgehoben, da Patienten mit apperzeptiver Objektagnosie Schwierigkeiten mit einer kohärenten Formwahrnehmung haben [12]. Zudem wird, im Sinne des »errorless learning« [3], zu jedem Objekt die korrekte Bezeichnung angezeigt.

Das Therapiematerial wird in das NeuroObjects-Programm [9] integriert werden, sodass die Anwendung Möglichkeiten zur Diagnostik und Therapie visueller Objekterkennungsstörungen bietet. Für viele der Subtests des NeuroObjects-Programms wurde eine passende Therapieübung entwickelt. Auf diese Weise kann direkt die Übung ausgewählt werden, die während der Diagnostik besonders schwergefallen ist oder auffällig war.

Studienablauf

Zu Beginn der Therapiestudie wurde die Objekterkennungsleistung von Frau L durch die Testbatterie NeuroObjects [9] zu zwei Testzeitpunkten im Abstand von fünf Tagen erhoben. Danach schloss sich eine viermonatige Therapiephase und eine Abschlusstestung an. Die Therapie wurde als Heimtraining durchgeführt. Insgesamt übte Frau L 19 Zeitstunden mit dem Therapiematerial, davon 12 Stunden mit dem Explorationsmaterial und 7 Stunden mit dem Objektmaterial. Dazu trainierte sie mehrmals pro Woche zwischen 15 und 45 Minuten, zu Beginn mehr mit dem Explorationsmaterial, später mehr mit dem Objektmaterial. Zusätzlich übte sie täglich zwischen 30 und 45 Minuten mit dem NVT-Programm [10]. Der Studienablauf ist in **Abbildung 4** dargestellt.

Auswertung

In der vorliegenden Studie sollte untersucht werden, ob durch das Heimtraining eine signifikante Verbesserung der Objekterkennungsleistung erzielt werden konnte. Dazu wurden die Werte aus Baseline 1 und 2 gemittelt. Die Differenzen zwischen diesen Werten und den Werten der Post-Testung waren nicht normalverteilt. Daher wurde ein Wilcoxon-Test verwendet, um zu überprüfen, ob sich die Mittelwerte aus Baseline 1 und 2 signifikant von den Werten der Post-Testung unterscheiden.

Zudem wurde überprüft, ob es einen signifikanten Unterschied zwischen den beiden Baseline-Testungen gibt. Da die Differenzen zwischen den Werten von Baseline 1 und den Werten von Baseline 2 ebenfalls nicht normalverteilt waren, wurde auch hier ein Wilcoxon-Test verwendet.

Eine Auswertung hinsichtlich Veränderungen in den einzelnen Subtests wurde nicht durchgeführt.

Neurol Rehabil 2024; 30(3): 169–172 | <https://doi.org/10.14624/NR2303007>
© The authors 2024

Testing a New Therapeutic Approach for the Treatment of Visual Object Agnosia: A Case Study

K. Karr, G. Kerkhoff, A. Kraft

Abstract

Mrs. L, a 72-year-old retired teacher, suffered from a right hemispheric posterior infarction in August 2022, resulting in multiple lesions in the parietal, occipital, and thalamic regions. This led, among other issues, to a mild visual object agnosia. A newly developed therapeutic material, consisting of twelve object recognition exercises with a total of approximately 400 objects, was tested in a four-month home-training phase with Mrs. L. The results show a significant improvement in her object recognition performance. This case study suggests that object recognition can be trained through specific therapy.

Keywords: visual agnosia, object recognition, therapy, rehabilitation

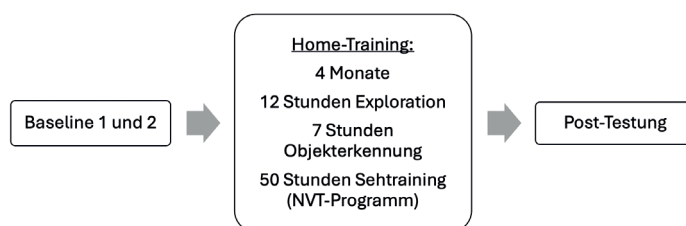


Abb. 4: Studienablauf

Ergebnisse

Der Wilcoxon-Test ergab, dass sich die Mittelwerte aus Baseline 1 und 2 signifikant von den Werten der Post-Testungen unterscheiden ($p = .003$). Die Objekterkennungsleistung von Frau L verbesserte sich während der Therapiestudie also signifikant (**Abb. 5**).

Die Werte von Baseline 1 und Baseline 2 unterscheiden sich hingegen nicht signifikant voneinander ($p = .491$). Die beiden Baseline-Testungen unterscheiden sich also nicht signifikant voneinander.

Die Leistungen von Frau L in den einzelnen Subtests sind in **Tabelle 1** dargestellt.

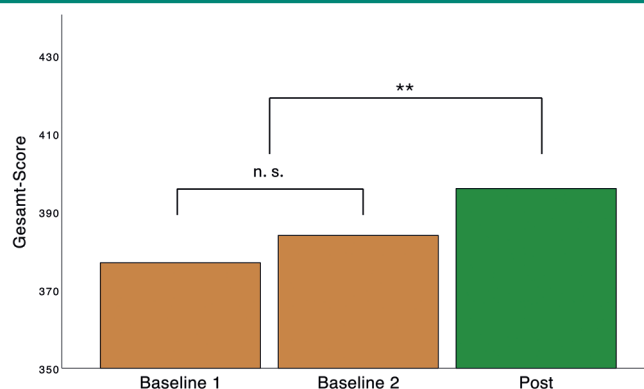


Abb. 5: Ergebnisse

Tab. 1. Test-Ergebnisse (Erreichte Punktzahl/Maximal erreichbare Punktzahl) von Frau L in der Testbatterie NeuroObjects [9] zu den drei Test-Zeitpunkten. Die Subtests, in denen sich Frau L numerisch verbessert hat, sind fett markiert. Die Gesamtleistungen der beiden Baseline-Testungen unterscheiden sich nicht signifikant voneinander. Die gemittelten Baseline-Werte unterscheiden sich hingegen signifikant von den Werten der Post-Testung (*).

Subtest	Baseline 1	Baseline 2	Post
Screening Visus	6/6	6/6	6/6
Screening Kontrastsehen	6/6	6/6	6/6
Screening Aphasie	6/6	6/6	6/6
Associative Function	26/32	28/32	28/32
Categorize	31/32	31/32	32/32
Compare Doors	29/30	28/30	29/30
Compare Hands	60/60	56/60	60/60
Compare Keys	29/30	30/30	30/30
Compare Letters	30/30	30/30	30/30
Compare Views	28/30	26/30	30/30
Conventional Objects	28/30	28/30	28/30
Efron Shapes	22/30	26/30	24/30
Incomplete Objects	24/30	27/30	29/30
Masked Objects	25/30	22/30	23/30
Overlap Figures	27/30	29/30	30/30
Unconventional Objects	20/30	25/30	23/30
Gesamt-Score*	379/436	386/436	396/436

Diskussion

Die Erstellung und Erprobung des Therapiematerials hatte das Ziel, zu explorieren wie visuelle Objektagnosien zukünftig therapiert werden können. Durch ein nur 7-stündiges spezifisches Objekterkennungs-Training und ein 12-stündiges Explorations-Training zu Hause konnte Frau L ihre Objekterkennungsleistung signifikant verbessern. Auch wir waren erstaunt von der Tatsache, dass Frau L diese Verbesserung durch eigenständiges Üben zu Hause erreicht hat.

Die numerische Verbesserung des Gesamt-Scores von der ersten zur zweiten Baseline-Testung stellte sich als nicht signifikant heraus. Es ist also nicht davon auszugehen, dass durch die Durchführung der Testbatterie bereits ein signifikanter Übungseffekt eingetreten ist. Erst das spezifische Üben der Exploration und der Objekterkennung zuhause führte zu einer tatsächlichen Verbesserung der Objekterkennungsleistung.

Ungeklärt bleibt aber, ob der erzielte Therapieerfolg langfristig anhält oder durch weiteres Training sogar noch gesteigert werden kann. Interessanterweise berichtete Josef Zihl in einer Therapiestudie mit zwei Patienten, dass sich deren Objekterkennungsleistung sogar nach Abschluss der Therapie und ohne weiteres Training weiter verbesserte [13].

Diese Einzelfallstudie stellte einen ersten Versuch dar, die Objekterkennungsleistung einer Patientin nach

Posterior-Infarkt wiederherzustellen. Sollte sich auch in weiteren Studien bestätigen, dass das Trainieren der Objekterkennung möglich ist, wäre dieser Ansatz gegenüber kompensatorischen Strategien vorzuziehen. Die hier präsentierten Ergebnisse deuten darauf hin, dass es möglich ist, die Objekterkennung durch gezieltes Training erneut zu erlernen. Vor dem Hintergrund dieser Ergebnisse ist es denkbar, dass auch Patienten mit einer ausgeprägteren Objektagnosie von einer solchen spezifischen Therapie profitieren könnten.

Literatur

- Farah MJ. Visual Agnosia. 2nd ed. Cambridge, Mass: MIT Press 2004
- Heutink J, Indorf DL, Cordes C. The neuropsychological rehabilitation of visual agnosia and Balint's syndrome. *Neuropsychological Rehabilitation* 2019; 29: 1489–508
- Kaplan E, Goodglass H, Weintraub S. Boston Naming Test. 1983, DOI: 10.1037/t27208-000
- Karr K, Kerkhoff G, Kraft A. Visuelle Objektagnosien – ein Überblick. *Neurologie & Rehabilitation* 2024; 30(3): 159–64
- Kerkhoff G, Marquardt C. Erworbene, visuell bedingte Lesestörungen: Standardisierte Diagnostik und Therapie mit READ. *Nervenarzt* 2009;80:1424–39
- Kerkhoff G, Marquardt C. EYEMOVE: Standardisierte Diagnostik und Therapie visueller Explorationsstörungen. *Nervenarzt* 2009; 80: 1190–204.
- Kerkhoff G, Marquardt C. NeuroObjects. 2024
- Kerkhoff G, MünBinger U, Schneider U. Seh- und Gedächtnisstörungen. In: Kerkhoff G (ed.). *Fallbuch der Klinischen Neuropsychologie*. Göttingen: Hogrefe Verlag GmbH & Company KG, 1997, 98–107
- Kerkhoff G, Poschenrieder J. Neuro-Vision-Training. 2020. www.neuro-vision-training.com
- Martinaud O, Pouliquen D, Gèrardin E et al. Visual Agnosia and Posterior Cerebral Artery Infarcts: An Anatomical-Clinical Study. *Barton JJS (ed.). PLoS ONE* 2012; 7: e30433
- Schaadt AK. Entwicklung und Evaluation einer Testbatterie zu visuellen Objektwahrnehmung und Objekterkennung an gesunden Kontrollprobanden und Patienten mit vaskulär bedingten posterioren Hirnläsionen. 2012
- Tikhomirov GV, Konstantinova IO, Cirkova MM et al. Visual Object Agnosia in Brain Lesions (Review). *Sovrem Tehnol Med* 2019; 11: 46
- Zihl J. Visual agnosia. *Rehabilitation of Visual Disorders after Brain Injury: 2nd Edition*. 2nd ed. Hove, UNITED KINGDOM: Taylor & Francis Group, 2010, 185–206

Anmerkung:

Die Studie wurde in Übereinstimmung mit den Richtlinien der Deklaration von Helsinki durchgeführt. Auf ein Ethikvotum wurde bei dieser Studie verzichtet, da alle Behandlungen und Methoden Teil des regulären klinischen Behandlungsschemas für Patienten der Neuropsychologischen Ambulanz der Universität des Saarlandes waren. Die Patientin gab ihre mündliche Zustimmung zu den Untersuchungen und Behandlungen.

Funding and license:

Open access funding provided by University of Saarbrücken. Distributed under the license CC BY 4.0 (<http://creativecommons.org/licenses/by/4.0>)

Interessenvermerk:

Es besteht kein Interessenkonflikt.

Korrespondenzadressen:

katharina.karr@mail.de

Georg Kerkhoff, Prof. Dr. phil.
Universität des Saarlandes,
Klinische Neuropsychologie & Neuropsychologische Universitätsambulanz
Gebäude A.1.3.
66123 Saarbrücken
kerkhoff@mx.uni-saarland.de