

# Interventionelle Behandlung des Schlaganfalles in der Akutphase: Rekanalisation hirnversorgender Gefäße

F. Brassel

*Radiologie und Neuroradiologie im Klinikum Duisburg*

## Zusammenfassung

Die interventionelle Akutbehandlung von Stenosen hirnversorgender Arterien hat sich in den letzten Jahren etabliert und verfügt über ein eigenes Instrumentarium, das sich von der Katheter- und Stenttechnik der Herzkranzgefäße ableitet. Sie ist indiziert, wenn eine Hirnarterienstenose durch eine systemische Lyse nicht oder nicht mehr zu therapieren ist sowie bei weiteren speziellen Diagnosen, die auf verschiedene ischämisch bedingte Symptome folgen.

**Schlüsselwörter:** Schlaganfall, Akutphase, Rekanalisation

## Recanalization of cerebral artery occlusion in acute stroke

F. Brassel

## Abstract

Within the last few years, recanalization of cerebral artery stenoses has established in acute stroke treatment with its own technology, which was developed from coronary catheter- and stent technology. Recanalization is the method of choice for the treatment of cerebral artery occlusions which do not respond to systemic lysis, or for angioarchitectonic stabilization of aneurysms or dissections.

**Key words:** stroke, acute treatment, recanalization

© Hippocampus Verlag 2008

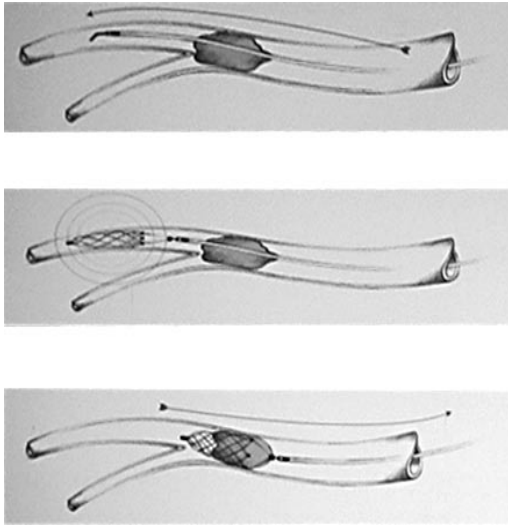
Die interventionelle Radiologie kann bei akuter Ischämie im hinteren Hirnkreislauf und einem A. carotis interna-T-Verschluss lebensrettend sein. Mit ihrer Hilfe können nicht lysierbare Thromben geborgen, Aneurysmen und Dissektionen restauriert sowie Stenosen geweitet werden. Die Symptomatik reicht dabei vom Schlaganfall bis zu Tinnitus oder einer vorübergehenden retinalen Unterversorgung (Amaurosis fugax). Als Instrumentarien werden besonders feine Interventionsmaterialien und eine Angiographieanlage benötigt, die eine räumliche Zuordnung im Submillimeterbereich ermöglicht. Der Zugang erfolgt üblicherweise über die Leiste, ist aber auch transbrachial möglich und etabliert.

Die Aufgaben einer interventionellen Rekanalisation sind

- die lokale intraarterielle Fibrinolyse (LIF) wobei Medikamente lokal am Thrombus freigesetzt werden (auch noch später als drei Stunden nach dem Ereignis, wenn eine systemische Lyse nicht mehr indiziert ist)
- die mechanische Entfernung von Thromben mittels Retrievern und einer distalen Protektion durch vorübergehende Carotis-Blockade und
- die intra- und extrakranielle Angioplastie mittels Ballons und Stents.

Die verwendeten Materialien leiten sich aus der Angiographie der Koronarien ab, haben aber mittlerweile kleinere Durchmesser und zeichnen sich u. a. durch eine nach distal zunehmende Flexibilität aus, um den wenig belastbaren und für Spasmen anfälligen Hirnarterien gerecht zu werden.

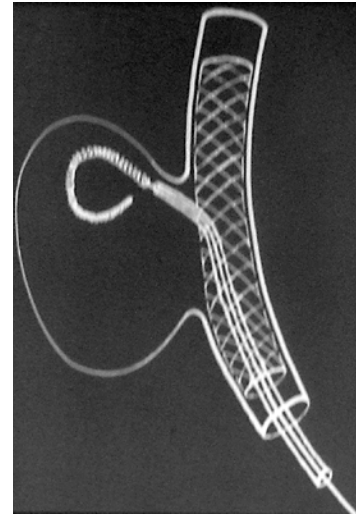
Mittels Thrombusretrievern können Thromben zunächst umfahren, dann im Rückzug mit einer Art Netz eingefangen (Abb. 1) und letztlich aspiriert werden, wobei gleichzeitig eine distale Protektion erfolgt, indem der Blutfluss temporär mit einem Ballon blockiert wird. Das Retrieval wird meist kombiniert mit einer LIF angewendet, wobei während der Intervention Heparin i. v. unter ACT-Kontrolle verabreicht wird. Zusätzlich wird bereits systemisch ein Bolus von 5 mg rtPA oder zu Beginn der Intervention regional, sowie über den Mikrokatheter protrahiert über etwa eine Stunde eine rtPA-Dosis von maximal 40 mg eingesetzt. Kommt es trotz anfänglichen Erfolges einer medikamentösen Lyse und Antikoagulation zu einer Restenose, kann eine Angioplastie



**Abb. 1:** Mittels eines Mikrokatheters wird ein Retriever zunächst um den Thrombus herumgeführt, dann aufgespannt und der Thrombus im Rückzug entfernt und aspiriert. Gleichzeitig erfolgt eine medikamentöse Lyse mit Heparin i. v. und rtPA regional. Zur Sicherheit wird die Carotis für die Dauer dieses Vorgangs okkludiert. Abbildung mit freundlicher Genehmigung der Firma Balt Extrusion, Montmorency

mit Ballons und Stents zum Einsatz kommen. Seit 2001 stehen speziell für den intra- und extrakraniellen Einsatz zugeschnittene Stents zur Verfügung, die nach Konstruktion entweder ballonexpandiert oder selbstexpandierend sind. Auch diese Stents leiten sich aus der Koronarangiographie ab und sind prinzipiell mit den dort verwendeten Materialien vergleichbar, allerdings kleiner und filigraner ausgeführt. Stents in hirnversorgenden Arterien sind wesentlich geringeren mechanischen Belastungen ausgesetzt als in den Koronarien. Dies erklärt möglicherweise, warum Hyperplasien der Intima mit Restenosen am Stent im Hirnbereich seltener sind.

Weitere Indikationen für die Verwendung von Mikrokathetern und Stents in hirnversorgenden Gefäßen sind angioarchitektonische Maßnahmen wie das Auffüllen von Aneurysmen oder das Reparieren von Dissektionen. So kann eine rupturierte Intimawand zunächst durch einen Stent stabilisiert und ein vorhandenes Aneurysma im Anschluss daran mit Platinspiralen (sog. Coils) durch die Maschen des Stents hindurch aufgefüllt werden (Abb. 2). Durch Neubildung der Intima wird das Aneurysma verschlossen



**Abb. 2:** Breitbasige Aneurysmen werden zunächst durch einen Stent stabilisiert und dann per Mikrokatheter durch die Maschen des Stents hindurch mit Platinspiralen aufgefüllt. In der Folge bildet sich eine neue Intima, die das Aneurysma verschließt.

und eine physiologische Durchblutungssituation wiederhergestellt. Bei Intima-Dissektionen wurden ebenfalls gute Erfolge nach Stenting für die Neubildung der Intima erzielt, auch wenn die Patienten heparinisiert waren. Medikamentös wird die Intervention für eine Woche vorab durch eine doppelte Thrombozytenfunktionshemmung mit Clopidogrel und ASS unterstützt sowie während des Eingriffs durch Heparin i. v. unter ACT-Kontrolle um 250–300 Sekunden. Bei hochakuten Fällen kann 24 Stunden vor dem Eingriff eine Loading Dosis von 250 mg Clopidogrel und 300 mg ASS verabreicht werden. Nach dem Stenting wird die Medikation mit Clopidogrel für sechs Wochen mit 75 mg/Tag und ASS dauerhaft mit 100–300 mg/Tag fortgesetzt.

Auch für eine prophylaktische Therapie asymptomatischer Stenosen kann möglicherweise auf Grund der demographischen Entwicklung zu einer älter werdenden Bevölkerung sowie der weiteren Verbreitung ausgereifterer Screeningverfahren in Zukunft eine Indikation für die interventionelle Rekanalisierung der Hirngefäße bestehen.

#### Interessenvermerk:

Es besteht kein Interessenkonflikt.

#### Korrespondenzadresse:

Prof. Dr. Friedhelm Brassel  
Klinischer Direktor der Radiologie und Neuroradiologie  
im Klinikum Duisburg  
Zu den Rehwiesen 7-9  
47055 Duisburg  
E-Mail: f.brassel@klinikum-duisburg.de